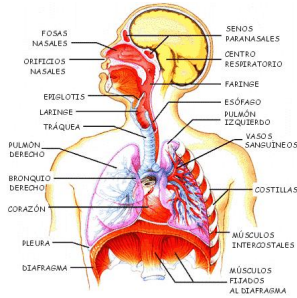


Sistema respiratorio

Escrito por el cuerpo humano

Domingo, 06 de Diciembre de 2009 15:14 - Actualizado Jueves, 10 de Diciembre de 2009 12:41

Sistema respiratorio.



Un breve vídeo del sistema respiratorio

{moseasymedia media=http://www.youtube.com/watch/v/wNAiyhcDWBI}

El sistema respiratorio es el responsable de aportar oxígeno a la sangre y expulsar los gases de desecho, de los que el dióxido de carbono es el principal constituyente, del cuerpo. Las estructuras superiores del sistema respiratorio están combinadas con los órganos sensoriales del olfato y el gusto (en la cavidad nasal y en la boca) y el sistema digestivo (desde la cavidad oral hasta la faringe). En la faringe, los órganos respiratorios especializados se bifurcan. La laringe está situada en la parte superior de la tráquea. La tráquea desciende hacia los bronquios, que se ramifican en la bifurcación traqueal para pasar a través de los hilios de los pulmones izquierdo y derecho. Los pulmones contienen los pasillos más estrechos, o

bronquiolos, que transportan aire a las unidades funcionales de los pulmones, los alvéolos. Allí, en los miles de diminutas cámaras alveolares, se transfiere el oxígeno a través de la membrana de la pared alveolar a las células sanguíneas de los capilares. Del mismo modo, los gases de desecho se desprenden de las células sanguíneas hacia el aire en los alvéolos, para ser expelidos en la exhalación. El diafragma, un músculo grande y delgado situado debajo de los pulmones, y los músculos intercostales y abdominales son los responsables de ayudar al diafragma, contrayendo y expandiendo la cavidad torácica por efecto de la respiración. Las costillas funcionan como soporte estructural de todo el conjunto torácico y las membranas pleurales ayudan a proporcionar lubricación a los órganos respiratorios de forma que no se irriten durante la respiración.

Sistema respiratorio

Escrito por el cuerpo humano

Domingo, 06 de Diciembre de 2009 15:14 - Actualizado Jueves, 10 de Diciembre de 2009 12:41

•**Alvéolos:** El sistema respiratorio es el responsable de aportar oxígeno a la sangre y expulsar los gases de desecho, de los que el dióxido de carbono es el principal constituyente, del cuerpo. Las estructuras superiores del sistema respiratorio están combinadas con los órganos sensoriales del olfato y el gusto (en la cavidad nasal y en la boca) y el sistema digestivo (desde la cavidad oral hasta la faringe). En la faringe, los órganos respiratorios especializados se bifurcan. La laringe está situada en la parte superior de la tráquea. La tráquea desciende hacia los bronquios, que se ramifican en la bifurcación traqueal para pasar a través de los hilios de los pulmones izquierdo y derecho. Los pulmones contienen los pasillos más estrechos, o bronquiolos, que transportan aire a las unidades funcionales de los pulmones, los alvéolos. Allí, en los miles de diminutas cámaras alveolares, se transfiere el oxígeno a través de la membrana de la pared alveolar a las células sanguíneas de los capilares. Del mismo modo, los gases de desecho se desprenden de las células sanguínea hacia el aire en los alvéolos, para ser expelidos en la exhalación. El diafragma, un músculo grande y delgado situado debajo de los pulmones, y los músculos intercostales y abdominales son los responsables de ayudar al diafragma, contrayendo y expandiendo la cavidad torácica por efecto de la respiración. Las costillas funcionan como soporte estructural de todo el conjunto torácico y las membranas pleurales ayudan a proporcionar lubricación a los órganos respiratorios de forma que no se irriten durante la respiración.

•**Bronquios:** Los bronquios son los tubos que transportan aire desde la tráquea a los lugares más apartados de los pulmones, donde pueden transferir oxígeno a la sangre en pequeños sacos de aire denominados alvéolos. Dos bronquios principales, los bronquios derecho e izquierdo, se ramifican desde el extremo inferior de la tráquea en lo que se conoce como la bifurcación de la tráquea. Un bronquio se extiende en cada pulmón. Los bronquios continúan dividiéndose en pasillos menores, denominados bronquiolos, formando ramificaciones como en un árbol que se extienden por todo el esponjoso tejido pulmonar. El exterior de los bronquios se compone de fibras elásticas y cartilaginosas, y presenta refuerzos anulares de tejido muscular liso. Los bronquios pueden expandirse durante la inspiración, permitiendo que se expandan los pulmones a su vez, y contraerse durante la expiración cuando se exhala el aire.

•**Red capilar:** La red capilar del tejido alveolar permite la transmisión de gases entre el aire de los alvéolos y las células sanguíneas dentro de los capilares. Los diminutos capilares son tan pequeños que sólo permiten que pase a través una célula sanguínea cada vez. Este orden en fila, combinado con la delicada membrana semipermeable que separa el saco alveolar de los capilares, permite que se produzca la difusión, proceso por el que una sustancia (en este caso, oxígeno y dióxido de carbono) atraviesa una membrana semipermeable desde una zona de alta concentración a otra de menor concentración. Las células sanguíneas que atraviesan los capilares tienen muy poca cantidad de oxígeno y gran cantidad de dióxido de carbono y otros gases de desecho. Como resultado, el dióxido de carbono pasa por difusión a través de la membrana hacia el aire de los alvéolos (que es menos rico en dióxido de carbono). De forma

Sistema respiratorio

Escrito por el cuerpo humano

Domingo, 06 de Diciembre de 2009 15:14 - Actualizado Jueves, 10 de Diciembre de 2009 12:41

similar, el oxígeno contenido en el aire de los alvéolos atraviesa la membrana para pasar a las células sanguíneas. De esta forma, la sangre se libera del exceso de dióxido de carbono (que se exhala a continuación) y se regenera con oxígeno. Las células sanguíneas regeneradas continúan por las metavénulas, vénulas y venas pulmonares hacia el corazón, desde el que son bombeadas al resto del cuerpo.

•**Cilios:** Los cilios son diminutos pelos que cubren la parte interna de muchos revestimientos mucosos. Estos se encuentran por todo el cuerpo y, gracias a su movimiento en ondas, funcionan como filtro y transportan material en partículas a lo largo de la superficie del revestimiento mucoso. Los cilios respiratorios son responsables de ayudar en la tarea de filtrado del polvo y otras sustancias del aire inhalado y transmitirlo con mucosa hacia la faringe para ser tragado. Los revestimientos mucosos de la cavidad nasal, faringe, tráquea y de los bronquios contienen estas estructuras.

•**Diafragma:** El diafragma es el músculo principal responsable de la respiración. Conectado a la pared abdominal, las vértebras lumbares, las costillas inferiores, el esternón y el pericardio del corazón por tejido tendinoso, el delgado diafragma crea una división entre la cavidad torácica y la abdominal. El diafragma forma una estructura abovedada, y cuando se contrae desciende a una posición más plana. Este alisamiento provoca un vacío en la cavidad torácica y presión en la cavidad abdominal. El vacío se rellena con la expansión del tejido pulmonar y el aire inhalado. La presión sobre las vísceras inferiores resulta de mucha ayuda en el parto y en el empuje de la materia fecal a través del tracto intestinal inferior para su expulsión. Cuando el diafragma se relaja y toma forma abovedada, el aire es expelido y los pulmones se contraen. Aunque los músculos intercostales y abdominales se utilizan también en la respiración, durante el sueño, esta es debida principalmente a las contracciones del diafragma.

•**Cavidad del corazón:** Entre los dos pulmones existe un espacio ocupado por el corazón. Esta cavidad es más pronunciada en el pulmón izquierdo, que es ligeramente cóncavo, que en el derecho. El pericardio del corazón está en contacto directo con el revestimiento pleural de los pulmones y está unido a la porción tendinosa del músculo diafragmático.

•**Laringe:** La laringe es la apertura de la tráquea donde se une a la faringe. Su parte saliente, con el cartílago tiroides, puede apreciarse en el exterior de la garganta, y se conoce comúnmente como el "bocado de Adán". La laringe sirve para cerrar la tráquea durante el acto

Sistema respiratorio

Escrito por el cuerpo humano

Domingo, 06 de Diciembre de 2009 15:14 - Actualizado Jueves, 10 de Diciembre de 2009 12:41

de tragar de forma que la comida no pase a los conductos respiratorios y facilita el tragado ascendiendo la parte posterior de la lengua. La laringe, que contiene las cuerdas vocales, permite la vocalización manipulando dichas cuerdas para hacer que vibren con un tono determinado cuando pasa el aire por la laringe. La laringe se compone de tres estructuras cartilagosas: el cricoides, la epiglotis y el tiroides. El cartílago cricoides, circular, sirve para reforzar la parte superior de la tráquea para poder mantener abiertas las vías de aire. La epiglotis, con forma de solapa, ayuda a cerrar las vías de aire durante el acto de tragar, descendiendo para unirse a la laringe, levantada a su vez, para evitar que la comida entre en la tráquea. El cartílago tiroides forma la mayor parte de la estructura de la laringe, fijando la epiglotis por medio de las cuerdas vocales falsas, y las cuerdas vocales verdaderas a las apófisis vocales del cartílago aritenoides de la glotis. El tono de voz depende en gran medida de la elasticidad y la tensión en las cuerdas vocales verdaderas. Cuando el ángulo del cartílago tiroides desciende en los varones durante la pubertad, la tensión de las cuerdas vocales disminuye, dando como resultado una voz más grave.

•**Lóbulo:** Los pulmones presentan fisuras que dividen las estructuras generales en lóbulos menores. El pulmón izquierdo tiene una fisura horizontal que lo divide en dos lóbulos (superior e inferior). El pulmón derecho tiene una fisura horizontal y otra oblicua, que lo dividen en tres lóbulos (superior, medio e inferior). Debido a este tercer lóbulo, el pulmón derecho es mayor que el izquierdo, extendiéndose más abajo en la cavidad abdominal. Ambos pulmones están incluidos en un saco pleural y separados por el mediastino, una membrana que se extiende desde la columna vertebral por detrás hasta el esternón por delante.